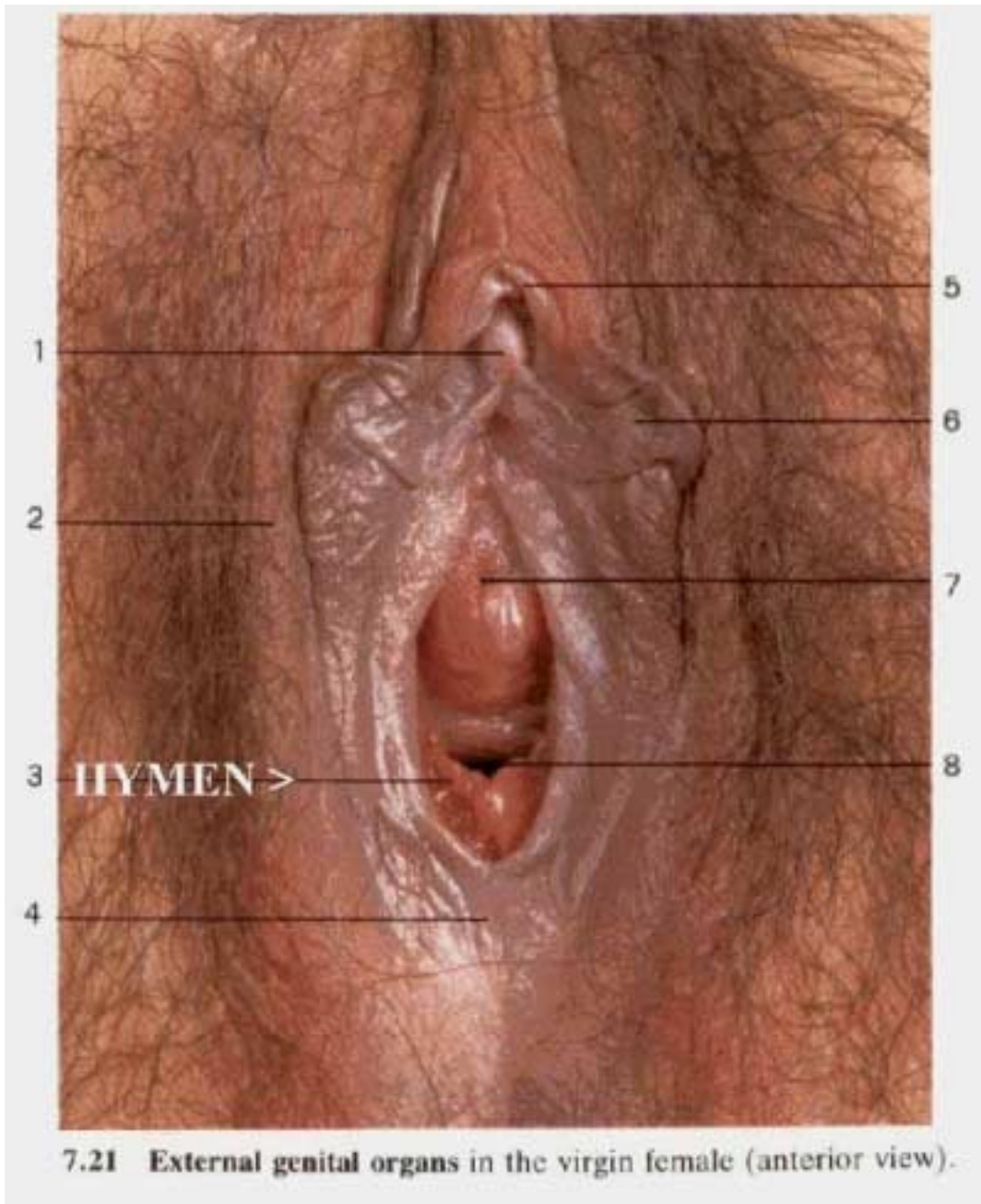


پرده بکارت

اطلاعاتی که در اینجا ارائه شده است هم برای افراد غیر حرفه‌ای و هم برای متخصصین ارزشمند است. یک درصد خاصی از اطلاعات پزشکی شامل تشریح اندام تناسلی و تولید مثلی زنان است. دلیل بیان این اطلاعات این است که متخصصین پزشکی و زنانی که ارتباط با مسائل پزشکی دارند، نیاز به دسترسی به اطلاعاتی در مورد آناتومی چوچوله و ساختمان پیرامون آن دارند. دستیابی به این اطلاعات با وجود در دسترس بودن کتابخانه‌های پزشکی نیز آسان نخواهد بود.

برای اینکه یک شریک خوب باشیم و یا برای اینکه یک زن پتانسیل سکسی خود را خوب درک کند، شما نیاز ندارید که همه اطلاعاتی که در کتب پزشکی است را بدانید. این اطلاعات بطور کلی به این منظور ارائه شده است که پیچیدگی چوچوله و اندام تناسلی زن مشخص شوند. شما لازم نیست که اسم و محل همه عضلات و اعصابی را که از نزدیکی چوچوله می‌گذرند را بدانید تا شریک جنسی خوبی باشید. همچنین زیاد نگران بودن از مکانیک سکس می‌تواند شما را به دام بیاندازد.



نمایی از اندام خارجی تناسلی در یک زن باکره

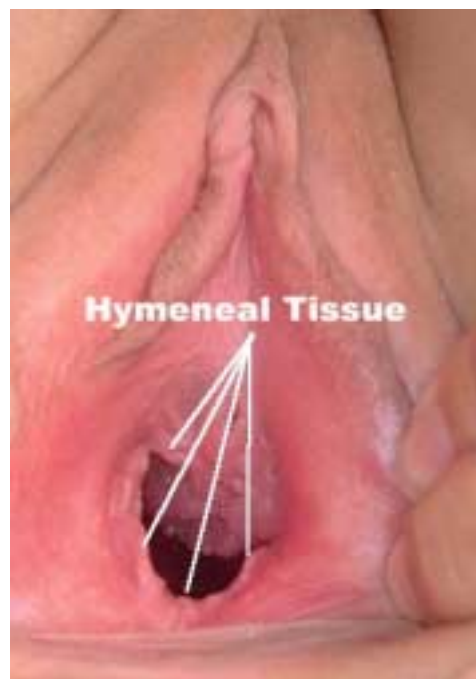این طور به نظر می‌رسد که بیشتر مردم تحت تاثیر این موضوع قرار دارند که پرده بکارت در درون فرج قرار گرفته است. عکسها و تصاویر این نوشته آشکارا نشان می‌دهد که پرده بکارت یک عضو خارجی از مهبل است. پرده بکارت یک لایه بافتی است که بطور جزئی سوراخ فرج بعضی از دختران و زنان را پوشانده است. پرده بکارت بیانگر باکره بودن یک دختر است.

در مراحل اولیه توسعه جنینی، راه ورودی به داخل فرج وجود ندارد. در هنگام تولد، یک لایه از بافت بطور ناقص مهبل را تقسیم می‌کند. اندازه و شکل این مدخل‌ها از دختری به دختر دیگر فرق می‌کند. دخترانی هستند که در هنگام تولد پرده بکارت ندارند، همانطوریکه بعضی از آنها در هنگامی که در رحم هستند این بافت کاملاً فرجشان را تقسیم کرده است. گاهی اوقات این شکل گیری مدخل ورودی انجام نمی‌شود و در نتیجه بعضی از دختران دارای پرده بکارت سوراخ شده هستند. یک دکتر بلافاصله بعد از تولد باید پرده بکارت کودک را امتحان کند تا مبادا او با پرده بکارت سوراخ‌دار متولد شده باشد. اگر خون قاعدگی با از ادی نتواند از بدن خارج شود، درد و گرفتگی عضلات شدیدی در شروع قاعدگی برای دختر خواهد داشت

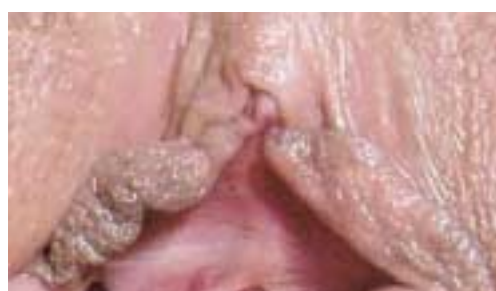عموماً بافت مهبل قبل از بلوغ خیلی نازک و ظریف است. هرگونه فعالیت کششی که بر روی مهبل انجام شود ممکن است باعث کشیدگی و یا پاره شدن پرده بکارت بشود. به همین دلیل خیلی از دختران و یا نوجوانان دچار گشاد شدن و یا پاره شدن پرده بکارت در هنگام فعالیت‌های ورزشی مانند اسب سواری، در هنگام وارد و خارج کردن تامپون به درون مهبل و یا در هنگام استمناء می‌شوند. یک دختر به دلیل کوچک بودن و عدم دیدن خون و درک درد ممکن است وقوع این اتفاق را تشخیص ندهد و یا اینکه وقتی که او جوان است متوجه بشود که چه اتفاقی برایش افتاده است

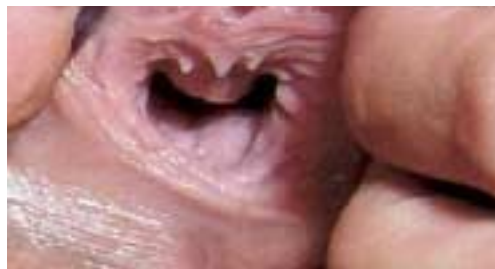وجود و یا عدم وجود پرده بکارت دلیل بر دوشیزه بودن یا نبودن یک دختر نیست. هیچ کس نمی‌تواند با آزمایش فیزیکی و بتنهایی تشخیص دهد که یک زن یا دختر برای آمیزش بکار گرفته شده است یا نه. تنها ۵۰٪ از زنانی که در زمان اولین دخول دچار خونریزی می‌شوند، بنابراین لکه خون بر ملحفه تخت دلیل خوبی برای تشخیص بکارت نیست. پرده بکارت بعضی زنان در بیشتر از یک موقعیت پاره می‌شود. همچنین پرده‌های بکارتی هستند که به اندازه کافی الاستیک هستند که به راحتی با ورود آلت به فرج پاره نمی‌شوند و یا حتی بطور جزئی پاره می‌شوند. این موضوع وقتی که گشادی ابتدایی به آرامی و با صرف وقت به وسیله انگشتان و یا وسایل دیگر در دوره‌های زمانی بلند مدت انجام بگیرد. بکارت یک صفت روحی است و نه یک ویژگی فیزیکی

پرده بکارت وقتی که چیزی وارد فرج می‌شود، بطور سحرآمیزی ناپدید نمی‌شود، آن فقط بطور ناگهانی گشاد و یا پاره می‌شود تا اجازه دهد که هر چیزی وارد فرج بشود. بطور مثال، اگر یک دختر دو انگشتش را در هنگام استمناء وارد فرجش بکند، ممکن است که پرده بکارتش هم در هنگام اولین دخولش پاره بشود، بخاطر اینکه متوسط آنها بزرگتر از دو انگشت هستند. یک زن که آمیزش مهبل نیز داشته باشد ممکن است که هنوز دارای بافت‌های پرده بکارت باشد، این بافت‌های باقیمانده ممکن است باعث درد در هنگام دخول بشوند. اگر شریک فعلی یک زن دارای آلت تناسلی کلفت تری نسبت به شریک قبلی باشد، و یا اینکه زوجین سعی در انجام تکنیک جدید و یا موضع جدیدی در آمیزش مهبل بکنند، پرده بکارت ممکن است که دوباره پاره شود و یا برای اولین بار پاره بشود. زمانیکه دکترها می‌خواهند مدرکی راجع به سوء استفاده جنسی از دختران جوان بکنند، آنها جراحات وارده بر پرده بکارت را بررسی می‌کنند. باقیمانده‌های پرده بکارت ممکن است تا وقتی که یک زن یک نوزاد از فرجش به دنیا نیاورد، باقی بماند

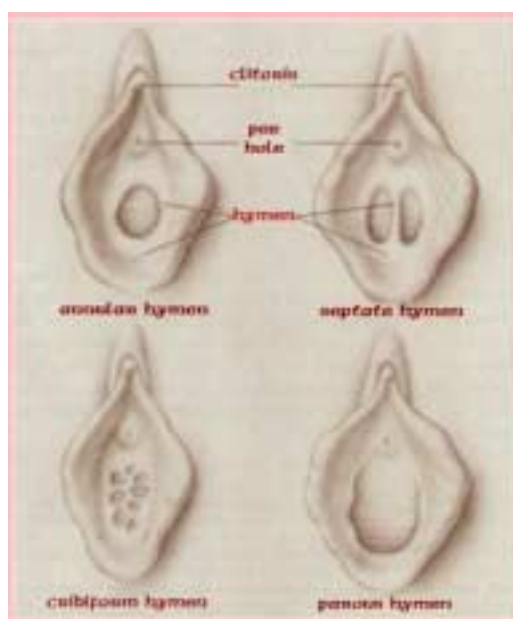


این زن اقدام به آمیزش مهبل کرده است





در این عکس بافت‌های پرده بکارت بطور آشکارا معلوم نیستند



مدلهای متداول پرده بکارت